

## **NUEVO POSICIONAMIENTO PARA REALIZAR LA PIELOPLASTIA LAPAROSCÓPICA. NUESTRA EXPERIENCIA.**

*Mikel Gamarra Quintanilla, Gaspar Ibarluzea González, Jose Antonio Gallego Sánchez, Isabel Camargo Ibargarai, José Gregorio Pereira Arias, Ander Astobieta Odriozola, Nemesio Prieto Ugidos y Aurelio Jorge Catalina.*

*Urología Clínica S.L. Clínica Virgen Blanca, Bilbao. y Servicio de Urología. Hospital de Galdakao. Galdakao. Vizcaya. España.*

---

**Resumen.-** *OBJETIVO:* Nuestra intención con el presente artículo pretende compartir nuestra experiencia en relación con la realización de la pieloplastia laparoscópica y nuestras aportaciones en este sentido.

*MÉTODOS:* Hemos realizado 12 pieloplastias laparoscópicas a otros tantos pacientes entre marzo del 2004 y enero 2006. A lo largo de nuestra serie hemos ido codificando la técnica quirúrgica a medida que nos hemos ido encontrando con dificultades durante la realización de la misma. Mediante la única modificación del posicionamiento del paciente hemos logrado una importante mejora en nuestra técnica.

*RESULTADOS:* Describimos en este artículo como realizábamos la intervención en nuestros primeros casos y de que forma estamos realizándola en este momento, gracias al nuevo posicionamiento. Asimismo damos cuenta de cuales son las ventajas que apreciamos.

*CONCLUSIONES:* Con nuestra técnica logramos una importante reducción en el tiempo quirúrgico, mejoras en cuanto a seguridad de la técnica y reducción de las complicaciones quirúrgicas.

---

**Palabras clave:** *Tracto urinario superior. Obstrucción ureteropielélica. Pieloplastia.*

---

**Summary.-** *OBJECTIVES:* To share our experience performing laparoscopic pyeloplasty and our contributions to this surgery.

*METHODS:* Between March 2004 and January 2006 we have performed 12 laparoscopic pyeloplasties in 12 patients. We modified our technique as we found difficulties during operations. By the only modification of patient position we have achieved a significant improve in our technique.

*RESULTS:* We describe how we performed the operation in the first cases and how we do it today, with the new position. We also describe the advantages observed.

*CONCLUSIONS:* With our technique we achieve an important surgical time reduction, improvements in safety and reduction of surgical complications.

---

**Keywords:** *Upper urinary tract. Ureteropyelic obstruction. Pyeloplasty.*

---

Correspondencia

Mikel Gamarra Quintanilla  
Errekabide, 2 - 2ºB.  
Sopelana. 48600.  
Vizcaya. (España).  
mgamarra@euskalnet.net

Trabajo recibido: 1 de noviembre 2006.

## INTRODUCCIÓN

El primer procedimiento reconstructivo de la unión pieloureteral con éxito lo realizó Kuster en 1891. No fue hasta 1949 cuando Anderson y Hynes describieron su técnica de pieloplastia desmembrada con espatulación ureteral, generalizándose su práctica y siendo desde ese momento la intervención más empleada en el tratamiento del síndrome de la unión pieloureteral.

La vía laparoscópica se describió por primera vez en 1993 por Schuessler, Kavoussi y Peters (1 y 2), quienes describieron la pieloplastia desmembrada por vía laparoscópica. Más recientemente (Chen 1998 (3) y Jarrett) se ha sintetizado y descrito el procedimiento. Asimismo varios autores han ido publicando sus respectivas series (6, 7, 8), concluyendo que los resultados son similares a los de la cirugía abierta con mínima morbilidad, sobre todo en casos de cruce de vaso polar (9).

La pieloplastia laparoscópica, a medida que se está generalizando su práctica, se está convirtiendo en el procedimiento quirúrgico de elección para el tratamiento del síndrome de la unión pieloureteral y su técnica va evolucionando desde sus inicios (5), debido a la reducción en cuanto a morbilidad y su corta recuperación postoperatoria.

## PRESENTACIÓN

Nosotros pretendemos aportar una posición quirúrgica que permita facilitar la práctica de la pieloplastia laparoscópica, reduciendo el tiempo quirúrgico y simplificando los pasos de la intervención, como vamos a describir a lo largo del artículo.

Asimismo hacemos una breve referencia de nuestra serie inicial, que aunque muy reducida nos permite introducir nuestra variación técnica.

## MATERIAL Y MÉTODOS

Nuestra serie consiste en 12 casos de síndrome de la unión pieloureteral, realizados todos por vía laparoscópica, entre marzo de 2004 y enero de 2006. 5 casos con vaso polar y 7 con síndrome de la UPU puro.

En 3 casos se realizó pielolitotomía mediante fibroscopio a través de un trócar por litiasis renales concomitantes. En un caso se realizó una colecistectomía laparoscópica por colelitiasis inmediatamente antes de la pieloplastia y durante el mismo procedimiento.

- 33% mujeres y 66% varones de edades comprendidas entre los 17 y los 63 años.
- 70% del lado derecho y 30 del lado izquierdo.
- Ninguna reconversión en nuestra serie.

Sangrado quirúrgico mínimo, sin precisarse transfusión en ninguno de los casos, con un sangrado de entre 50 y 150 cc.

Estancia, que ha oscilado entre los 3 y los 9 días (media 4). La estancia media se prolongó más en dos de los primeros casos de la serie, los que presentaron fístula urinaria en el postoperatorio y peritonismo secundario.

## Complicaciones

Capítulo aparte merece la descripción de las complicaciones, ya que fue una de las razones de comenzar a pensar en variaciones de la técnica. Entre las complicaciones cabe reseñar, en 2 de los primeros casos realizados, fístula urinaria, que ocasionó peritonitis irritativa por la presencia de orina en peritoneo y posterior íleo intestinal, que se resolvió con tratamiento conservador.

En nuestra serie nos encontramos 3 complicaciones durante la colocación anterógrada del catéter.

En uno de los casos al colocar el catéter desde una vía anterógrada el extremo distal no llegó a vejiga, quedando enrollado en el uréter distal lo que provocó un cólico postoperatorio, con gran distensión de pelvis renal (afortunadamente y debido a la estanqueidad de la sutura no presentó fístula) y que precisó recolocación endoscópica, mediante ureterorenoscopia, durante el postoperatorio inmediato.

En el 2º caso, cabe mencionar como complicación intraoperatoria, ocasionada durante la colocación del cateter anterógrado dehiscencia de la sutura ya realizada que precisó rehacerla de nuevo.

Un tercer caso en el que el cateter realizó un túnel submucoso en ureter distal sin llegar a vejiga, lo que ocasiona reintervención en el postoperatorio inmediato.

Debido a estas complicaciones tratamos de simplificar la colocación del tutor ureteral modificando la posición del paciente, y así los últimos 5 procedimientos los hemos realizado en la nueva posición que después describiremos. No hemos tenido ninguna complicación al colocar el catéter con nuestra nueva posición.

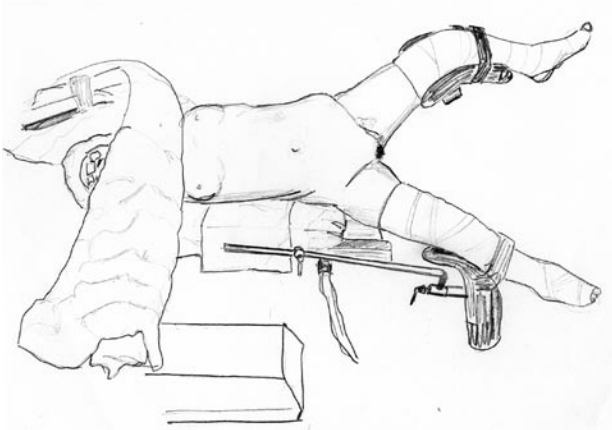


FIGURA 1. Se coloca al paciente con una bolsa de aire en el flanco y así lograr elevación del lado a intervenir.

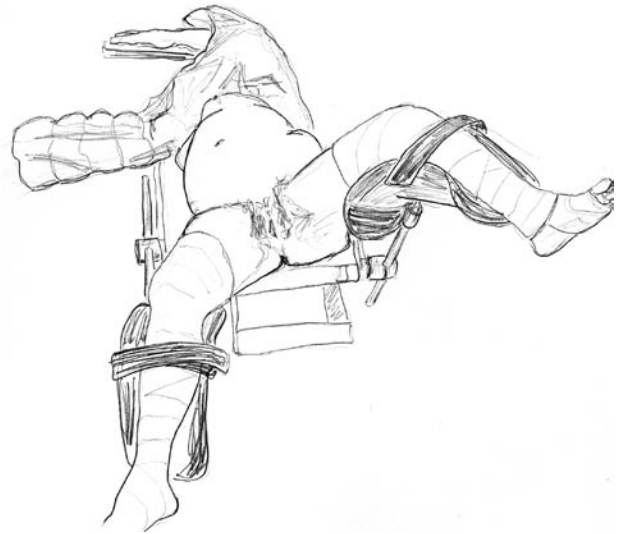

FIGURA 2. Se colocan las extremidades inferiores sobre perneras para facilitar el acceso endoscópico.

## DISCUSIÓN

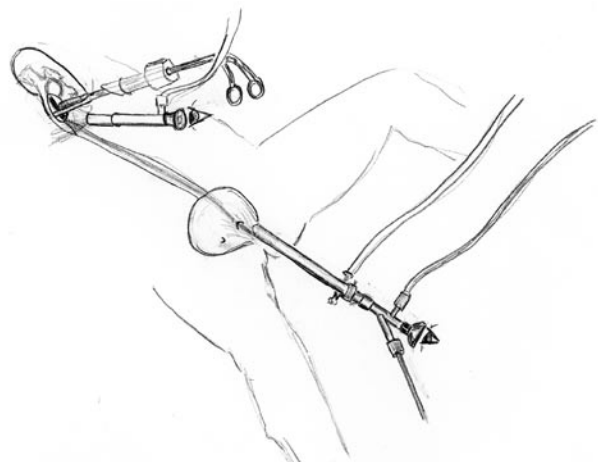
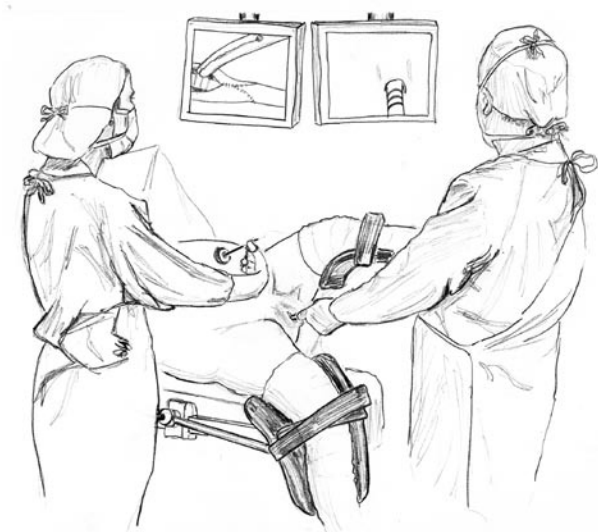
### Descripción de la técnica:

En nuestros primeros casos realizábamos la técnica en la forma tradicional, colocando al paciente en una primera fase en posición ginecológica, posición en la cual colocábamos un catéter ureteral de punta abierta, que se dejaba cerrado para evitar el drenaje de la pelvis renal, identificándola más fácilmente durante la disección laparoscópica.

Seguidamente era necesario recolocar al paciente, anestesiado, en decúbito lateral, para proceder a la realización de la pieloplastia por vía laparoscópica. En la última fase del procedimiento la-

paroscópico, se colocaba un catéter ureteral que nos sirviese de tutor en el postoperatorio. La colocación de dicho catéter se realizaba a través de uno de los trócares, lo que en algunas ocasiones nos resultaba bastante trabajoso y nos supuso alguna complicación, como ya hemos reseñado previamente. Para el control de la correcta colocación del extremo vesical se debía recolocar al paciente en posición ginecológica para hacer una cistoscopia.

Apreciábamos una serie de dificultades, a su vez causa potencial de complicaciones, que podíamos solucionar colocando al paciente en una posición derivada de la que empleamos en la cirugía endoscópica, para el abordaje integral de la vía urinaria, con lo que solucionábamos en un solo paso varios de estos problemas.



FIGURAS 3 y 4. Gracias a este posicionamiento se puede trabajar de manera simultánea endoscópica y laparoscópica para la colocación del catéter ureteral y su control en ambos puntos.

**Descripción de nuestra posición:**

La posición que vamos a describir deriva de la que empleamos para el tratamiento endoscópico de las litiasis complejas de la vía urinaria.

Colocamos al paciente en decúbito supino con bolsa de aire de tres litros en el flanco, hasta lograr un ángulo, sobre la horizontal, de unos 45° aproximadamente. Debemos colocar ambas extremidades sobre perneras, bastante extendidas, evitando flexiones que nos dificulten la movilidad durante la laparoscopia, y de forma que la extremidad que queda abajo debe ser la que permanezca casi totalmente extendida, pudiendo flexionarse más la que queda más alta (el lado que vamos a intervenir) y así permitirnos el acceso a la endoscopia retrógrada (Figura 1). Una vez colocado el paciente iniciamos la intervención, directamente por la vía laparoscópica (Figura 2). No colocaremos el doble J (por vía endoscópica retrógrada) hasta que tengamos casi totalmente cerrada de nuevo la sutura de la pelvis, (Figura 3) con un simple ojal que nos permita apreciar, por vía laparoscópica, la correcta colocación de "la J" proximal (Figura 4).

En este momento realizamos la intervención con 3 trocares, 1 de 10 mm para la óptica y dos de 5 mm para el instrumental. Excepcionalmente colocamos un 4º puerto, en caso de precisar separación del hígado (lado derecho) o aspiración del campo.

Con sólo realizar toda la intervención en la misma posición, hemos logrado reducir el tiempo quirúrgico y prácticamente anular las complicaciones derivadas de la colocación del catéter ureteral. Asimismo hemos evitado complicados cambios de posición con un paciente anestesiado.

**CONCLUSIONES**

El posicionamiento descrito nos permite una práctica quirúrgica segura con buen acceso tanto a la laparoscopia (para corregir el defecto de la UPU) como a la endoscopia ureteral retrógrada (para colocar el catéter doble J).

El ahorro de tiempo que se logra nos permite reducir claramente el tiempo quirúrgico.

Evitamos el riesgo de la movilización de un paciente anestesiado.

Evitamos las complicaciones derivadas de la colocación del doble J por vía laparoscópica, confirmando asimismo en un solo acto la correcta colocación del cateter.

**BIBLIOGRAFÍA y LECTURAS RECOMENDADAS (\*lectura de interés y \*\*lectura fundamental)**

- \*\*1. KAVOUSSI, L.R. y PETERS, C.A.: "Laparoscopic pyeloplasty". J. Urol., 150: 1891, 1993.
- \*\*2. SCHUESSLER, W.W.; GRUNE, M.T.; TECUANHUEY, L.V. y cols.: "Laparoscopic dismembered pyeloplasty". J. Urol., 150: 1795, 1993.
- \*3. CHEN, R.N.; MOORE, R.G.; KAVOUSSI, L.R.: "Laparoscopic peloplasty. Indications, technique, and long-term outcome". Urol. Clin. North Am., 25: 323, 1998.
- \*4. MOON, D.A.; EL-SAZLY, M.A.; CHANG, C.M. y cols.: "Laparoscopic pyeloplasty: evolution of a new gold standard". Urology, 67: 932, 2006.
5. MOORE, R.G.; AVERCH, T.D.; SCHULAM, P.G. y cols.: "Laparoscopic pyeloplasty: experience with the initial 30 cases". J. Urol., 157: 459, 1997.
6. SOULIE, M.; SALOMON, L.; PATARD, J.J. y cols.: "Extraperitoneal laparoscopic pyeloplasty: a multicenter study of 55 procedures". J. Urol., 166: 48, 2001.
7. EDEN, C.G.; CAHILL, D.; ALLEN, J.D.: "Laparoscopic dismembered pyeloplasty: 50 consecutive cases". BJU International, 88: 526, 2001.
- \*8. JARRETT, T.W.; CHAN, D.Y.; CHARAMBURA, T.C. y cols.: "Laparoscopic pyeloplasty: he first 100 cases". J. Urol. 167: 1253, 2002.
- \*9. INAGAKI, T.; RHA, K.; ONG, A.M. y cols.: "Laparoscopic pyeloplasty: Current status". Suppl., 2: 102, 2005.